

# پزشک آموز

به هن نگاه کن



پزشک آموز

اولین رسانه دیجیتال در حوزه علوم پزشکی

☎ 011-3335 5440

📍 0901 601 9192

📞 0901 601 9192

✉ pezeshkamooz.co@gmail.com

✉ poshtibani@pezeshkamooz.com

🌐 pezeshkamooz.com



## اعصاب مغزی

۱: بویایی (olfactory) ← حسی - عبور از صفحه غربالی استخوان اتموئید

۲: بینایی (optic) ← حسی - عبور از سوراخ استخوان اسفنوئید و تشکیل کیاسمای optic در سطح فوقانی تنه اسفنوئید

۳: محرکه چشم (oculomotor) ← حرکتی و پاراسمپاتیک - عبور از شکاف اوربیتال فوقانی-عصدهی عضله پلک فوقانی و عضلات چشم به جز عضله رکتوس خارجی و مایل فوقانی-انقباض مردمک و کمک به عمل تطابق

۴: قرقه ای (trochlear) ← حرکتی - عبور از شکاف اوربیتال فوقانی-عصدهی عضله مایل فوقانی چشم

۵: سه قلو (trigeminal) ← حسی و حرکتی - سه شاخه دارد: افتالمیک و ماگزیلاری و مندیبولار

شاخه افتالمیک ← حسی- عبور از شکاف اوربیتال فوقانی-عصب حسی: قرنیه، ملتحمه، پوست پیشانی، بینی خارجی، مخاط بینی

لکریمال  
فرونتال  
سوپرا اوربیتال  
سوپرا تراکلتولار

نیزوسیلیاری  
شاخه ی ارتباطی با گانگلیون سیلیاری  
عصب سیلیاری بلند  
عصب اتموئیدال قدامی  
عصب اتموئیدال خلفی  
عصب اینفرا تروکلنار

حسی- خروج از سوراخ rotundom -عصب حسی: پوست  
روی ماگزیلا، دندان های فک بالایی، کام، لوزه کامی

شاخه  
ماگزیلاری

در جمجمه

مننژیال

در حفره  
پتریگوپالاتین

ganglionic

zygomatic

Greater  
palatin

Lesser  
palatin

spheno  
palatin

Sup-post  
alveolar

pharyngeal

در اینفر اوربیتال

Middle-sup  
alveolar

anterior  
alveolar

در اینفر اوربیتال

برای پلک  
تحتانی

برای لب  
فوقانی

برای پوست  
بینی

### شاخه مندیبولار

حسی و حرکتی- خروج از سوراخ بیضی -عصب حسی:  
سطح خارجی لاله گوش، مجرای گوش خارجی، غده پاروتید،  
سطح خارجی پرده صماخ، دندان های فک پایین،  
پوست گونه، مفصل تمپورومندیبولار، کف دهان، عضله  
جونده، مایلوهایوتید، tensor veli palatin، tensor tympani،  
عصب حرکتی عضلات بطن دیگاستریک

#### شاخه های تنه اصلی

منژیال

برای عضله  
تریگوئید داخلی و  
کشنده پرده کام

#### شاخه های تنه قدامی

masseteric

buccal

Deep  
temporal

عضله تیرگوئید  
خارجی

#### شاخه های تنه خلفی

Inf.alveolar

lingual

Auriculo  
temporal

حس عمومی دو  
سوم قدامی زبان

حرکتی - عبور از شکاف اوربیتال فوقانی  
عصبدهی عضله رکتوس خارجی

۶: دور کننده  
(abducent)

حسی و حرکتی و پاراسمپاتیک- خروج از سوراخ استیلوماستوئید  
، عصب حس چشایی دو سوم قدامی زبان و کام،  
عصب حرکتی عضلات صورت، بطن خلفی دیگاستریک،  
استیلوهیوتید و عصب برای غدد تحت فکی و زیرزبانی،  
غدد اشکی

۷: صورتی (facial)

Greater petrosal

عصب برای عضله رکابی

Corde tympani

عصب گوشی خلفی

۸: دهلیزی حلزونی  
(vestibulocochlear)

حسی - ورود به گوش داخلی  
مربوط به حس شنوایی و تعادلی

۹: زبانی حلقی  
(glossopharyngeal)

حسی و حرکتی

تیمپانیک ← حس عمومی حفره تیمپانیک و  
ترشح غده پاروتید

کاروتید ← برای سینوس و جسم کاروتید

شاخه حلقی ← حس فارنکس و شیپور استاش

شاخه عضلانی ← عصبدهی عضله استیلوفارنژیوس

شاخه لوزه ای ← برای لوزه کامی و کام نرم

شاخه لینگوال ← حس عمومی و چشایی یک سوم  
خلفی زبان

۱۰: واگ (vagus)

حسی و حرکتی و پاراسمپاتیک-حس عمومی و چشایی احشا  
عصبدهی عضلات حلق، بخشی از لاله گوش و مجرای گوش  
خارجی و...

مننژیال

اوریکولار

حلقی

(و شاخه های آن در ناحیه ی تنه)

حرکتی - خروج از سوراخ جوگولار - عصبدهی:  
عضلات کام نرم و حلق و عضلات حنجره به جز کریکوئید  
و همچنین عضلات تراپزیوس و  
(sterno cleido mastoideus) SCM

۱۱: شوکی (accessory)

حرکتی - خروج از کانال هایپوگوسال در جمجمه -  
عصبدهی: تمام عضلات داخلی زبانی و عضلات  
استیلوگوس و هیوگوس و جنیگوس

۱۲: زیر زبانی (hypoglossal)

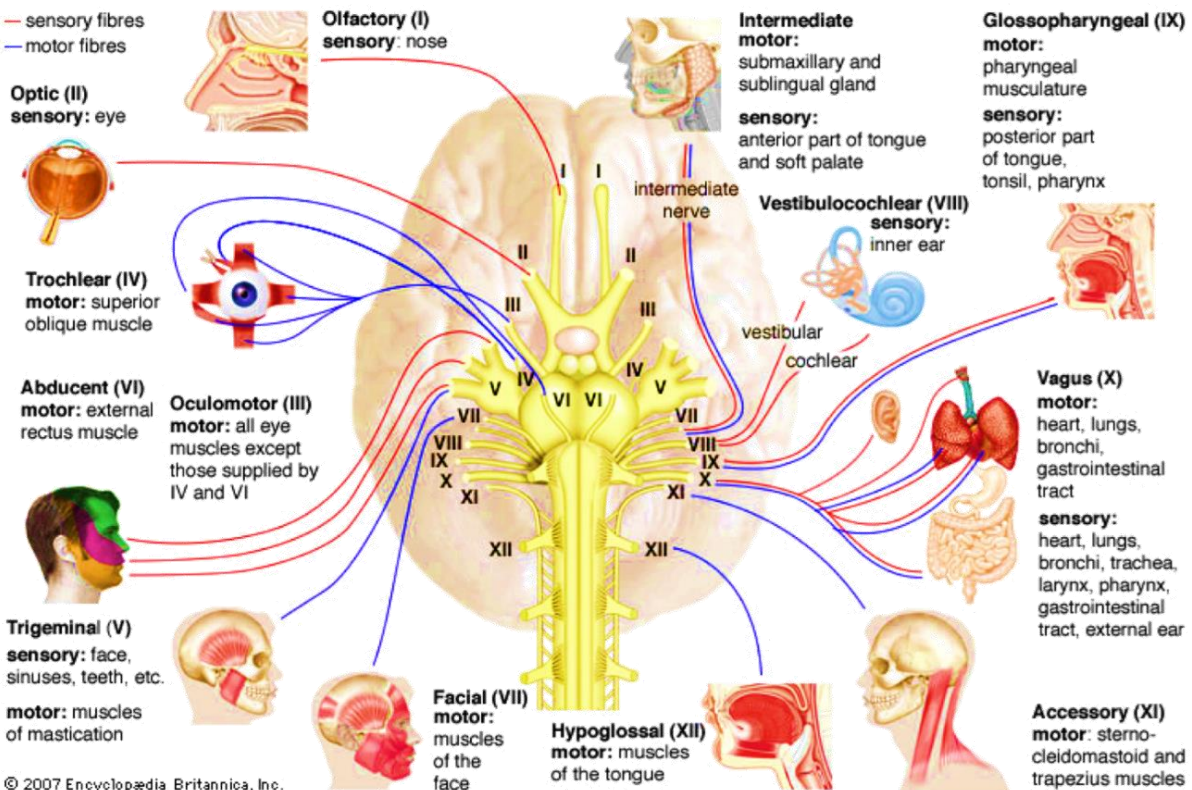
خلاصه:



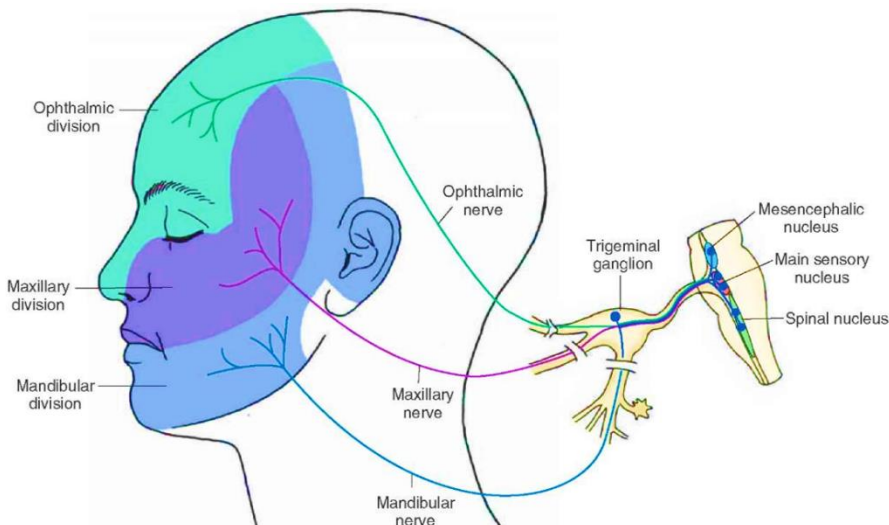
Sensory fibers



Motor fibers



© 2007 Encyclopædia Britannica, Inc.



I	۱
II	۲
III	۳
IV	۴
V	۵
VI	۶
VII	۷
VIII	۸
IX	۹
X	۱۰